

Técnicas y procedimientos en Pediatría Hospitalaria

David Moreno Pérez, Aurora Madrid Rodríguez, José Manuel Jiménez Hinojosa.

Hospital Regional Universitario Materno-Infantil de Málaga.

Las técnicas y procedimientos constituyen en una necesidad básica de la Pediatría Hospitalaria. Se trata en este capítulo de tener un guión de su manejo, con un repaso de las indicaciones, contraindicaciones y material necesario para su desarrollo.

PUNCIÓN LUMBAR

INTRODUCCIÓN

La punción lumbar (PL) es una de las técnicas más empleadas en pediatría, mediante la cual se accede al espacio subaracnoideo espinal a nivel de la cisterna lumbar mediante la utilización de una aguja. Es empleada para la obtención de una muestra de líquido cefalorraquídeo (LCR) con fines diagnósticos o terapéuticos.

INDICACIONES

- Diagnósticas:

- Sospecha de infección del SNC (meningitis o encefalitis).
- Medición de la presión intracraneal.
- Síndrome de Guillain-Barré (disociación albúmino- citológica)
- Diagnóstico de infiltración leucémica en el SNC.
- Hemorragia subaracnoidea (previa realización de TAC craneal).
- Estudio de ciertas metabolopatías como la hiperglicemia no cetósica (la glicina se encuentra elevada en el LCR).
- Estudio de imagen: perfusión de contraste para visualizar el canal medular (mielografía).

- Terapéuticas:

- Administración de quimioterapia intratecal.
- Administración de antibióticos en caso de ventriculitis, la mayoría por infección relacionada con válvula de derivación ventrículo-peritoneal.
- Vía de administración de ciertos analgésicos vía epidural.
- Tratamiento de la hipertensión intracraneal benigna (pseudotumor cerebral).
- Tratamiento de la hidrocefalia comunicante (previa a la colocación de válvula de derivación ventrículo-peritoneal).

CONTRAINDICACIONES

- Aumento de la presión intracraneal, por riesgo de enclavamiento o herniación cerebral. En estos casos está indicada la realización previa de TAC de cráneo y fondo de ojo.
- Inestabilidad hemodinámica o cardiorrespiratoria.
- Coagulopatía grave.
- Trombocitopenia inferior a 50.000 /mmc.
- Infección de la piel o del tejido celular subcutáneo cercano a la zona de punción.
- Lesión traumática grave de la médula espinal que impida la movilización del paciente.
- Compresión de la médula espinal.

RECOMENDACIONES PARA LA REALIZACIÓN DE LA TÉCNICA

1) MATERIAL NECESARIO

- Guantes, paños, apósitos y gasas (todos ellos estériles).
- Mascarilla.
- Jabón.
- Oxígeno en gafas nasales o mascarilla.
- Antiséptico cutáneo (povidona yodada 10 % o clorhexidina).
- Anestésico local: lidocaína 1 % o crema de EMLA (mezcla de lidocaína al 2,5 % y prilocaína al 2,5%).
- Aguja de punción lumbar:
 - o Aguja de tipo Quincke (traumáticas). El orificio es distal con un bisel afilado. Son las más usadas en nuestro medio.
 - o Aguja de tipo Whitacre y tipo Sprotte (atraumáticas). El orificio se encuentra en un lateral de la aguja y la punta es roma, sin filo.
- Tamaño de la aguja:
 - o prematuros: 22- 24 G, 4 cm.
 - o menores de dos años: 22G, 4cm.
 - o de 2 a 12 años: 22G, 6.5 cm.
 - o mayores de 12 años: 20 a 22G, 9 cm.
- Tres tubos transparentes estériles:

- Tubo 1: cultivo
- Tubo 2: citoquímica, tinción de Gram y aglutinaciones
- Tubo 3: por si fuera necesario la solicitud de pruebas virológicas o estudios especiales.

2) PREVIO A LA REALIZACIÓN DEL PROCEDIMIENTO

- Información a los familiares sobre el procedimiento, así como sus complicaciones más frecuentes. Si el niño tiene edad para comprender, se le explicará el desarrollo de la prueba.
- Ofrecer a la familia el consentimiento informado.

3) SEDOANALGESIA PARA EL PROCEDIMIENTO

- Crema de EMLA. Se ha de aplicar en la zona de punción de 45 a 60 minutos antes de la realización de la prueba.
- Lidocaína al 1%. Es otro anestésico local que se puede administrar en piel, y menos frecuentemente en tejido subcutáneo y ligamento interespinal con aguja subcutánea.
- Óxido nitroso inhalado con oxígeno. En niños colaboradores, generalmente a partir de los 4-6 años.
- Sedación: midazolam (vía intravenosa o intranasal) o ketamina (vía intramuscular o intravenosa).

4) PROCEDIMIENTO

- Valorar la necesidad de monitorización de frecuencia cardíaca, respiratoria y saturación transcutánea durante la técnica, sobre todo en neonatos, niños con compromiso cardiorrespiratorio y aquellos en los que se emplee sedación.
- Colocar sobre un paño estéril el material que se vaya a emplear, en una mesa accesorio o bien en la camilla donde se vaya a realizar el procedimiento.
- Colocar paños estériles por debajo del paciente.
- Limpieza de la zona donde se va a realizar la PL mediante gasas estériles impregnadas de solución antiséptica (povidona yodada al 10% o clorhexidina) o aplicar la solución directamente sobre la piel seca. Comenzar la limpieza en la zona donde se realizará la punción y terminar en ambas espinas ilíacas.

- Posicionar al paciente con objetivo de aumentar el espacio intervertebral:
 - decúbito lateral con cuello, caderas y rodilla en máxima flexión.
 - sentado con la columna y cadera flexionadas.
- Localización del punto de punción: se ha de buscar el punto de entrada palpando el espacio interespinoso que queda por debajo de la línea imaginaria que une las dos crestas iliacas. Se ha de puncionar en el primer o segundo espacio intervertebral inmediatamente inferior a esa línea (espacios L3- L4 o L4-L5) (ver figura 1).
- La orientación del bisel ha de ser paralelo a las fibras longitudinales de la duramadre para evitar la cefalea pospunción. Por tanto, si el paciente está en decúbito lateral, el bisel ha de estar hacia arriba o hacia abajo, y si se encuentra sentado, ha de estar hacia un lado (figuras 2 y 3).
- Introducir la aguja lentamente en el espacio seleccionado, hasta notar cambio de resistencia (traspaso de duramadre), en ese momento se retira el fiador y se comprueba la salida de LCR.
- Recoger el LCR en los tubos estériles (1 ml aproximadamente en cada uno de los 3 tubos).
- Reintroducir el fiador, retirar la aguja lentamente del espacio y presionar el punto de punción con una gasa estéril impregnada en antiséptico y ocluirlo con un apósito estéril.
- El paciente ha de permanecer en decúbito supino las siguientes horas, aunque su eficacia para evitar el síndrome pospunción es discutida.

5) PROBLEMAS TÉCNICOS

- En caso de que el LCR no saliera, girar la aguja 90°, y si resulta fallida, retirar o introducir la aguja.
- En caso de no obtener líquido, probar con otra aguja. Si se encuentra resistencia (pinchazo en hueso), retirar aguja hasta piel y corregir la angulación.
- En la punción traumática, el LCR sale teñido de sangre. Se debe sacar mínimamente la aguja y esperar a que el líquido se aclare. Si la hemorragia persiste, hemos de reintroducir el fiador e intentar en otro espacio.

COMPLICACIONES

- **Cefalea pospunción.** Presente 30-60% de los casos a las 24 -48 horas de la punción.

Es un dolor de intensidad moderada, de localización habitualmente occipital, que se puede irradiar al cuello, región frontal y retrorbitaria. Se relaciona con la pérdida de LCR a través del orificio de punción, que provoca una disminución de la presión intracraneal.

Los factores relacionados son la retirada de la aguja sin introducir el fiador, el número de punciones y antecedentes de migraña o cefalea. También se ha relacionado con el tipo y tamaño de la aguja, previenen su aparición el empleo de agujas atraumáticas (poco empleadas en nuestro medio) así como usar agujas de menor calibre. La orientación del bisel paralelo a las fibras longitudinales ha demostrado ser una medida preventiva según algunas publicaciones.

El tratamiento habitual es la analgesia y el reposo.

- **Dolor localizado en el punto de punción**
- **Parestesias transitorias**, por la punción de alguna raíz nerviosa.
- **Infección meníngea**
- **Hematoma epi o subdural**. Más frecuentes en niños con alteraciones hematológicas. Se ha de sospechar cuando aparece dolor de espalda, alteraciones motoras o de la sensibilidad de extremidades inferiores.
- **Tumor epidermoide**. Complicación muy infrecuente. Se desarrollan a través de la introducción de células epiteliales viables dentro del canal medular, varios años después de la realización de la punción.
- **Herniación cerebral o enclavamiento**.

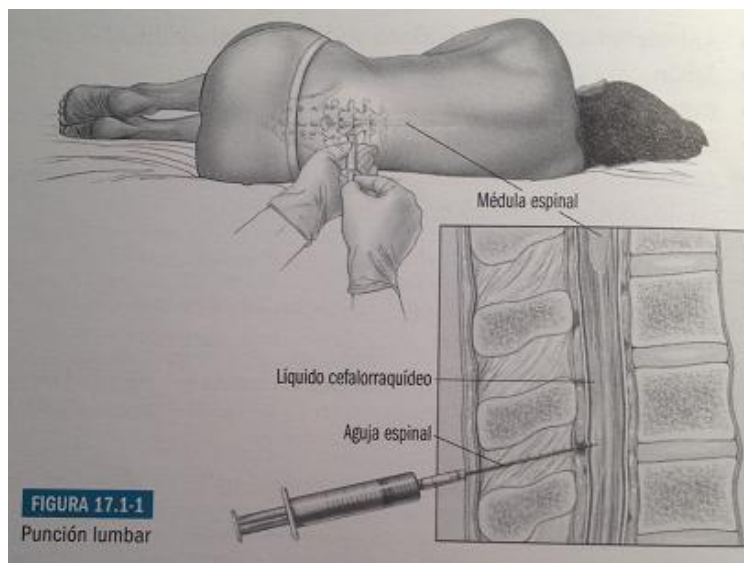


Figura 1 (obtenido de: Rosa Camacho V. En: Jurado A, Urda A.L, Núñez E. Guía esencial de diagnóstico y terapéutica en pediatría. Madrid: Editorial médica Panamericana, 2011. p. 1162, figura 17.1-1)

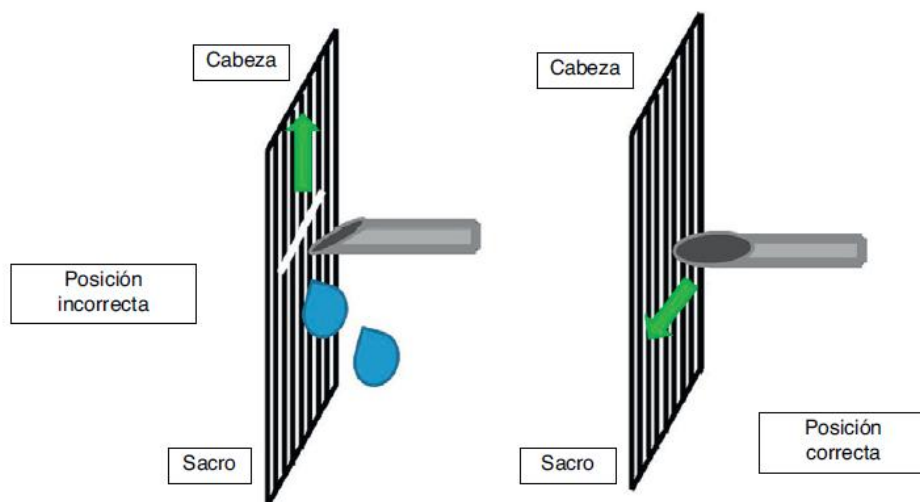


Figura 2 (obtenido de Storch De Gracia Calvo P, De la Torre Espí M.J, Díaz Martín S et al. ¿Se realiza correctamente la punción lumbar en pediatría? Revisión de las recomendaciones actuales y análisis de la realidad. An Pediatr (Barc). 2012; 77 (2): 119, figura 3)

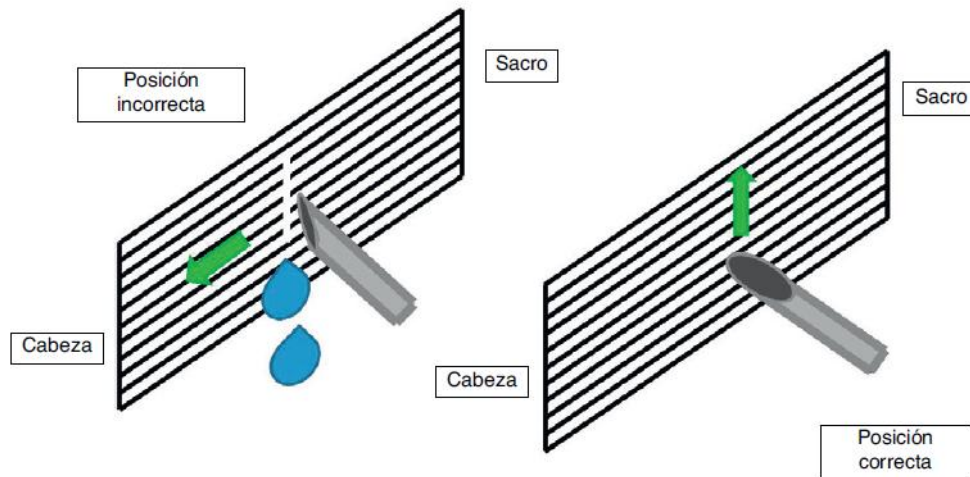


Figura 3 (obtenido de Storch De Gracia Calvo P, De la Torre Espí M.J, Díaz Martín S et al. ¿Se realiza correctamente la punción lumbar en pediatría? Revisión de las recomendaciones actuales y análisis de la realidad. An Pediatr (Barc). 2012; 77 (2): 119, figura 4)

Bibliografía

1. Munguía L, Ruza F. Punción lumbar. En: F. Ruza y cols. Manual de Cuidados Intensivos Pediátricos. 2ª Ed. Norma Capitel. 2010. p. 401-403.
2. Rosa Camacho V. En: Jurado A, Urda A.L, Núñez E. Guía esencial de diagnóstico y terapéutica en pediatría. Madrid: Editorial médica Panamericana, 2011. p. 1159-1164.
3. Storch De Gracia Calvo P, De la Torre Espí M.J, Díaz Martín S et al. ¿ Se realiza correctamente la punción lumbar en pediatría? Revisión de las recomendaciones actuales y análisis de la realidad. An Pediatr (Barc). 2012; 77 (2): 115-123.

PUNCIÓN INTRAÓSEA

INTRODUCCIÓN

- La punción intraósea equivale a la canalización de una vena periférica de mediano calibre.
- Es un medio excepcional de acceso vascular y no se debe mantener más de 12 h.
- Basado en la existencia en los huesos largos de una extensa red de capilares sinusoides que drenan en un gran seno venoso central. Este sistema no se colapsa en situaciones de shock manifiesto.

INDICACIONES

- Situaciones de riesgo vital en que se precise infundir sin demora líquidos y/o fármacos, y no se ha logrado canalizar una vía venosa tras 90-120 segundos.


CONTRAINDICACIONES

- Fractura ósea, infección cutánea, celulitis o quemaduras en el lugar de acceso (no contraindican la técnica, pero se debe ser cuidadoso con el lugar de punción).

MATERIAL

- Guantes, gasas estériles y cinta de fijación.
- Solución antiséptica (povidona iodada 10% o clorhexidina).
- Anestésico local (lidocaína 1%).

- Aguja de punción intraósea: consta de una aguja, un fiador interno (que evita la obstrucción durante su inserción y una cánula



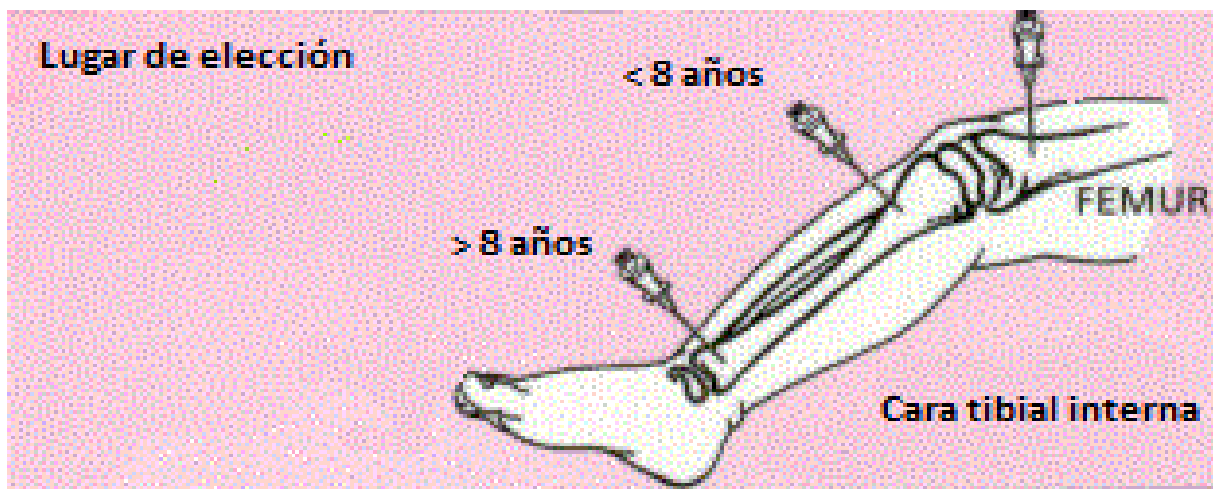
externa. En los menores de 2 años se emplean del 18-20 G; en mayores de 2 años se usan tamaños de 12-16 G. Si no se dispone de equipo de punción intraósea, se puede emplear una aguja de punción lumbar con mandril.

- Jeringas de 5 y 10 ml cargadas con suero fisiológico.

PROCEDIMIENTO

- Lugar de punción: en < 8 años: tibia proximal, 1-2 cm por debajo de la protuberancia, en mitad de la cara interna. En > 8 años: tibia distal, 1-2 cm por encima del maléolo interno, en mitad de la cara interna. Sitios alternativos a cualquier edad: fémur distal (2-3 cm por encima de la rótula, en zona

media), cabeza del húmero. No se recomienda el esternón por riesgo de lesiones cardiacas y/o de grandes vasos, además de dificultar las maniobras de RCP.



- Limpiar la zona a puncionar y circundante con la solución antiséptica realizando movimientos en círculo desde el centro hacia la periferia, empleando para ello guantes estériles. Ante una PCR obviaremos este paso.
- Infiltrar piel y tejido celular subcutáneo con anestésico local en caso de pacientes conscientes.
- Colocar la pierna en rotación externa, sobre una superficie dura (para puncionar a nivel tibial proximal o distal).
- Sujetar la aguja intraósea con la mano dominante, de modo que la empuñadura quede situada en la eminencia tenar, pinzando la aguja con los dedos pulgar e índice (como si fuera un lápiz) a 0,5-1 cm de la punta.
- Inserción: con la aguja perpendicular al hueso, se ejerce una fuerte presión mientras se realiza un movimiento rotatorio alternante, hasta que se atraviesa la cortical. La aguja debe quedar firmemente insertada.
- Retirar el fiador y comprobar la posición funcional de la aguja mediante aspiración con jeringa (únicamente se extrae sangre o médula ósea en el 15% de los casos); o bien se infunden 2-3 ml de SSF comprobando que no hay resistencia ni extravasación en piel o tejido celular subcutáneo circundante.
- Fijar la aguja a la piel mediante cintas de fijación.
- Administración de fármacos: es preciso infundir además un bolo de 5-10 ml de SSF para acelerar su llegada a la circulación sistémica.

COMPLICACIONES

- Extravasación de fármacos y/o líquidos de infusión: Necrosis, síndrome compartimental.
- Embolia grasa o aérea.
- Osteomielitis en zona de inserción
- Fracturas y/o fisuras óseas

TORACOCENTESIS

La toracocentesis consiste en la introducción de una aguja en la cavidad pleural con objeto de extraer líquido o aire.

Según el objetivo con la que se realiza, distinguimos 2 tipos:

- **Diagnóstica:** para obtener y analizar el líquido extraído.
- **Terapéutica:** Para aliviar síntomas en el paciente. Puede ir acompañada de la colocación de un tubo pleural.

Indicaciones:

- Derrame pleural de causa desconocida.
- Derrame pleural de evolución tórpida.
- Derrame pleural con repercusión clínica respiratoria o hemodinámica: masivo, insuficiencia respiratoria y/o cardíaca.
- Neumotórax a tensión confirmado
- Sospecha de neumotórax a tensión con deterioro clínico brusco y compromiso vital.
- Neumotórax no a tensión con compromiso respiratorio.

Contraindicaciones relativas:

- Alteraciones en la coagulación, plaquetopenia o tratamiento anticoagulante. Si es posible su corrección, aunque solo sea transitoria, se podría realizar la técnica.
- Infección cutánea o quemadura extensa en el sitio de punción.
- Paciente en situación clínica inestable o crítica, no secundaria a la patología pleural (si el derrame o el neumotórax son los responsables, deben evacuarse).
- Derrames de escasa cuantía (<10 mm espesor medido ecográficamente) o muy tabicados o de localización complicada (p.ej. derrame subpulmonar).

- Derrame pleural de posible etiología tuberculosa.
- Indicación absoluta de colocación de tubo de drenaje pleural: se debe proceder a colocar el tubo directamente, sin realizar toracocentesis previa.
- Patología pulmonar subyacente con riesgo de complicaciones: bullas, enfisema.
- Hernia o relajación diafragmática: derecha, riesgo de dañar hígado; izquierda, bazo y asas intestinales. Realizar en estos casos la técnica guiada por ecografía.

Material necesario:

- Guantes estériles, mascarilla, bata y gorro.
- Paño y gasas estériles.
- Antiséptico local.
- Monitor de frecuencia cardiaca, pulsioxímetro y esfigmomanómetro.
- Toma de oxígeno.
- Material de oxigenación/reanimación adecuados a la edad/tamaño del paciente (carro de parada).
- Aguja intramuscular o de punción lumbar o catéter sobre aguja (tipo Abocath ®) de 16-22 G según la edad.
- Llave de 3 pasos.
- Jeringas estériles de 1-2 ml heparinizada (para pH de primera muestra) y de 10-20 ml.
- Tubos estériles (1 para cada muestra distinta de pH).
- Vaselina para oclusión del punto de punción tras finalizar técnica.
- Material para anestesia local: jeringa de 0,5 ml + aguja de 22-25 G
- Anestésicos locales:
 - parche de lidocaína y prilocaína (EMLA®) ó
 - bupivacaína al 0.25% ó
 - lidocaína al 1%
- Medicación a preparar para sedo-analgésia sistémica (a criterio médico):
 - Midazolam: 0,1 mg / kg / dosis, i.v. lento (alternativa: 0,2 mg/kg/dosis vía intranasal).
 - Fentanilo: 1-2 microgramos / kg / dosis i.v. lento.
 - Ketamina: 0,5-1 mg / kg / dosis i.v. lento.
 - Óxido nítrico inhalado.
 - Otros fármacos eventualmente necesarios:
 - * Flumazenilo (antagonista benzodiazepínico): 10 microgramos/kg/dosis. Vía intravenosa, en bolo (dosis máxima 200 microgramos).
 - * Naloxona (antagonista opiáceo): 10 microgramos/kg/dosis, vía intravenosa en bolo.

PREPARACIÓN A LA TÉCNICA:

- 1) **Ayunas** (mínimo 3-4 horas antes de realizar la técnica), salvo en procedimiento terapéutico urgente de neumotórax a tensión.
- 2) **Consentimiento informado** a los padres
- 3) **Medio-ambiente adecuado**, evitando ruidos, alarmas, movimientos bruscos, mantener al niño el menor tiempo posible separado de sus padres, hablar al niño de manera pausada y tranquila, para facilitar la “sedación no farmacológica”.
- 4) **Monitorización** de frecuencia cardiaca y SatO₂.
- 5) **Sedo-analgesia** farmacológica (según criterio médico).
- 6) **Colocación y posicionamiento** del paciente: Paciente sentado en el borde de la cama o la camilla con los pies preferiblemente apoyados en taburete (no colgando) y apoyando los brazos sobre una mesa auxiliar alta, o bien con la mano del lado afecto sobre la cabeza o sobre el hombro opuesto (para aumentar los espacios intercostales). En pacientes menores de 3-4 años, o con imposibilidad de sedestación, valorar realizar la punción en posición de decúbito lateral del lado afecto.
- 7) **Marcar sitio de punción** (si no está marcado previamente mediante ecografía):
Entre 5°-7° espacio intercostal a nivel de línea axilar posterior o justo por debajo del vértice de la escápula o individualizado según la radiología y los datos exploratorios (auscultación, percusión torácica...). En caso de haber realizado ecografía previa, en el lugar marcado por radiólogo, teniendo en cuenta la posición en la que se realizó la ecografía.

En el caso de punción y drenaje con aguja de neumotórax a tensión a nivel del 2° espacio intercostal, línea claviclar media.
- 8) **Preparación de campo estéril** con el material indicado con anterioridad.

PROCEDIMIENTO:

- 1) **Antisepsia del sitio de punción.**
- 2) Colocación de **gorro y máscara** / lavado y antisepsia de **manos** / colocación de **bata y guantes** estériles.
- 3) **Anestesia local:** preferentemente con parche de EMLA en el sitio de punción unos 30-45 minutos antes de iniciar la misma. Como segunda elección puede optarse por anestesia local con lidocaína al 1% o bupivacaína al 0,25%.
- 4) Tras conectar la aguja elegida para la punción a la llave de 3 pasos con jeringa para aspiración, **se introduce la aguja** con el bisel hacia arriba, perpendicular a la pared torácica, sobre el

borde superior de la costilla inferior del espacio intercostal marcado. A medida que se penetra, se va aspirando hasta llegar al espacio pleural. A veces se percibe una sensación de leve chasquido al atravesar la pleura parietal y al aspirar refluye líquido pleural.

- 5) Una vez se llega al espacio pleural, procedemos a la **extracción del líquido pleural** necesario: conectar jeringa de 2-5 ml heparinizada en el extremo más distal de la llave de 3 pasos y abrir la misma para que el líquido pleural llegue a la jeringa (en caso necesario, aspirar suavemente). El líquido obtenido en esta primera muestra se enviará urgentemente a laboratorio para análisis gasométrico, fundamentalmente el pH. Posteriormente, se extraerá el líquido necesario para el estudio requerido en cada caso. En ocasiones será preciso extraer un volumen de líquido mayor (de manera lenta y progresiva) para aliviar la sintomatología del paciente. En cada cambio de jeringa, habrá que asegurarse de cerrar la llave de 3 pasos antes de retirar dicha jeringa para evitar la entrada de aire en espacio pleural.

En caso de neumotórax a tensión, se introduce la aguja conectada a una jeringa de 20 ml con 1-2 ml de suero fisiológico a nivel del 2º espacio intercostal, línea claviclar media, siguiendo el borde superior de la tercera costilla de forma perpendicular, hasta que se aprecie un cambio de resistencia. Se introduce la aguja aspirando, y al alcanzar el espacio pleural, se aspirará aire o aparecerá burbujeo en la jeringa con líquido, además, por la presión del aire, el émbolo de puede retroceder sólo. A través de una alargadera se conecta a un sello de agua estéril o suero salino fisiológico en un frasco abierto al exterior, produciéndose burbujeo en el sello de agua mientras que persista el neumotórax. De esta forma, convertimos el neumotórax a tensión en neumotórax simple, y se colocará lo más pronto posible un drenaje pleural.

- 6) Después se procede a **retirar la aguja o el catéter**, colocando inmediatamente un apósito oclusivo con vaselina sobre la zona para evitar la entrada de aire. Se valorará de manera individualizada la realización de una radiografía de tórax para descartar la presencia de neumotórax tras el procedimiento.

Complicaciones:

- Neumotórax: complicación más frecuente, en un 11-30% de los procedimientos
- Infección en el punto de punción.
- Sangrado del punto de punción.
- Hemotórax (por punción de vasos intercostales).
- Laceración del hígado o bazo.
- Reacción vaso-vagal grave por dolor local.
- Edema pulmonar ex-vacuo e hipotensión grave si reexpansión rápida.
- Fístula broncopleural.

COLOCACION DE TUBO DE DRENAJE PLEURAL

Indicaciones:

- Drenaje de neumotórax:
 - o con repercusión respiratoria
 - o neumotórax pequeños en pacientes que van a ser sometidos a anestesia general, con ventilación con presión positiva, traslados aéreos o terrestres prolongados.
 - o tras drenar un neumotórax a tensión con aguja
- Derrames pleurales
- Hemotórax en niños pequeños

Material

- Guantes estériles, mascarilla, bata y gorro.
- Paño y gasas estériles.
- Antiséptico local.
- Monitor de frecuencia cardiaca, pulsioxímetro y esfigmomanómetro.
- Toma de oxígeno.
- Material de oxigenación/reanimación adecuados a la edad/tamaño del paciente (carro de parada).
- Aguja de 23-25 G según la edad para administrar anestésico local.
- Llave de 3 pasos.
- Bisturí.
- Material de sutura.
- Sello de agua (bote con agua estéril).
- Según técnica:
 - Catéter semirrígido de 6 y 8 Fr (Peurocath®)
 - Catéter para técnica Seldinger de 8 y 10 Fr
- Peur-evac® o válvula de Heimlich® sólo en neumotórax
- Material para anestesia local:
 - parche de lidocaína y prilocaína (EMLA®) ó
 - bupivacaína al 0.25% ó
 - lidocaína al 1%
- Medicación a preparar para sedo-analgesia sistémica (a criterio médico):
 - Midazolán: 0,1 mg / kg / dosis, i.v. lento (alternativa: 0,2 mg/kg/dosis vía intranasal).
 - Fentanilo: 1-2 microgramos / kg / dosis i.v. lento.

- Ketamina: 0,5-1 mg / kg / dosis i.v. lento.
- Otros fármacos eventualmente necesarios:
 - * Flumazenilo (antagonista benzodiacepínico): 10 microgramos/kg/dosis i.v en bolo (dosis máxima 200 microgramos).
 - * Naloxona (antagonista opiáceo): 10 microgramos/kg/dosis i.v. en bolo.

Preparación a la técnica:

- **Ayunas** (mínimo 3-4 horas antes de realizar la técnica)
- **Consentimiento informado** a los padres
- **Monitorización** de frecuencia cardiaca y SatO₂.
- **Sedo-analgesia** farmacológica (según criterio médico).
- **Colocación y posicionamiento:** paciente en decúbito supino, con la cabecera de la cama elevada 30° y el hemitórax que se va a drenar ligeramente más elevado, mediante sábanas, toallas o una almohada. El brazo se retira, generalmente elevándolo hacia la cabeza.
- **Localizar zona de inserción:** entre 4°-5° espacio intercostal a nivel de la mamila
 - en la línea axilar anterior o media si se va a drenar aire
 - en la línea axilar media o posterior si se va a drenar líquido
- **Preparación de campo estéril**

Procedimiento de drenaje con catéter fino semirrígido (Pleurocath®):

1. **Antisepsia del sitio de inserción.**
2. Colocación de **gorro y máscara** / lavado y antisepsia de **manos** / colocación de **bata y guantes** estériles.
3. **Anestesia local:** en el sitio de inserción, en piel, tejido subcutáneo (formando un habón) y músculo intercostal.
4. Se realiza una **mínima apertura en la piel con bisturí.**
5. **Se introduce la aguja** del Pleurocath® de forma perpendicular, por la parte superior de la costilla, con una presión controlada y limitando su entrada. Al atravesar la pleura, se aprecia una disminución de resistencia. La aguja se dirige hacia arriba y anterior si se quiere drenar aire, o hacia abajo y posterior si se quiere drenar líquido.
6. **Deslizar el catéter por el interior de la aguja** hasta el espacio pleural, midiendo previamente la cantidad a introducir. Todos los agujeros del catéter deben situarse en el interior del espacio pleural.

7. **Extraer la aguja**
8. **Conectar el catéter a una llave de 3 pasos** y mediante un conector a un Pleurevac®.
9. **Fijar el catéter a la piel** mediante sutura. Fijar en otros lugares de su trayecto con esparadrapo por el riesgo de extracción accidental.

Procedimiento de drenaje con catéter mediante técnica Seldinger:

1. **Antisepsia del sitio de inserción.**
2. Colocación de **gorro y máscara** / lavado y antisepsia de **manos** / colocación de **bata y guantes** estériles.
3. **Anestesia local:** en el sitio de inserción, en piel, tejido subcutáneo (formando un habón) y músculo intercostal.
4. **Introducir la aguja** conectada a una jeringa con suero, atravesando la piel y el tejido subcutáneo hasta alcanzar el espacio pleural, se aspirará aire o aparecerá burbujeo en la jeringa con líquido, además, por la presión del aire, el émbolo de puede retroceder sólo, o bien se obtendrá líquido si es un derrame. La aguja se dirige hacia arriba y anterior si se quiere drenar aire, o hacia abajo y posterior si se quiere drenar líquido.
5. **Retirar la jeringa.**
6. **Introducir la guía metálica** a través de la aguja.
7. **Retirar la aguja.**
8. **Realizar pequeña incisión en la piel e introducir el dilatador** dejando la guía metálica.
9. **Introducir el catéter a través de la guía**, hasta el espacio pleural, y posteriormente, **retirar la guía**
10. **Conectar el catéter a un sistema de aspiración.**
11. **Fijar el catéter a la piel** mediante sutura. Fijar en otros lugares de su trayecto con esparadrapo por el riesgo de extracción accidental.

Complicaciones:

- Infección en el punto de punción.
- Sangrado del punto de punción.
- Hemotórax (por punción de vasos intercostales).
- Lesión del nervio intercostal
- Laceración del hígado o bazo.
- Edema pulmonar ex-vacuo e hipotensión grave si reexpansión rápida.
- Fístula broncopleural.

Tabla 1. Diagnóstico diferencial cito-bioquímico entre trasudado y exudado pleural.

	Trasudado	Exudado
Glucosa (mg/dl)	> 60	< 60
Proteínas (g/dl)	< 3	> 3
Prot. pleurales/ Prot. séricas	< 0,5	> 0,5
LDH (U/L)	< 200	> 200
LDH pleural / LDH sérica	< 0,6	> 0,6
Colesterol (mg/dl)	< 60	> 60
pH	> 7,3	< 7,3
Leucocitos (/mm ³)	< 1.000	> 1.000

Tabla 2: Categorización del riesgo de mal pronóstico en pacientes con infección pleural.

Anatomía del espacio pleural	Bacteriología del LP	pH *del LP	Categoría	Riesgo de mala evolución	Necesidad de drenaje
Mínimo derrame libre de <5 cm (vista lateral)	Desconocido	Desconocido	1	Muy bajo	No
Derrame moderado, libre(>5 cm y < del 50% del hemitórax)	Negativo	>7,20	2	Bajo	No
Derrame grande (>50% del hemitórax) o compartimentado	Gram o cultivo positivos	< 7,20	3	Modera-do	Si
Irrelevante	Pus		4	Alto	Si

* Si no disponemos del pH, debe usarse la glucosa con corte en 60 mg/dl

BIBLIOGRAFÍA.

1. Andrés Martín A, Moreno-Pérez D, Alfayate Miguélez S, Couceiro Gianzo JA, García García ML, Korta Murua J, Martínez León MI, Muñoz Almagro C, Obando Santaella I, Pérez Pérez G. Etiología y diagnóstico de la neumonía adquirida en la comunidad y sus formas complicadas. *An Pediatr (Barc)*. 2012;76:162.e1-162.e18.
2. Asensio de la Cruz Ó, Moreno Galdó A, Bosque García M. Derrame pleural paraneumónico. Guía diagnóstico-terapéutica. En: *Protocolos diagnósticos y terapéuticos en Pediatría: Neumología*. Asociación Española de Pediatría, 2008:25-40.
3. Deiros Bronte L, Baquero-Artigao F, García-Miguel AM, Hernández González N, Peña García P, Del Castillo Martín F. Derrame pleural paraneumónico: revisión de 11 años. *An Pediatr (Barc)*. 2006;64:40-5.
4. De la Flor Crespo M. Toracocentesis. En: F. Ruza y cols. *Manual de Cuidados Intensivos Pediátricos*. 2ª Ed. Norma Capitel. 2010. p. 266-270.
5. Martín Alonso MT, Ruza Tarrío F. Drenaje pleural. En: F. Ruza y cols. *Manual de Cuidados Intensivos Pediátricos*. 2ª Ed. Norma Capitel. 2010. p. 270-5.
6. Jiménez Hinojosa JM, Urda Cardona A. Toracocentesis diagnóstica. En: *Guía esencial de Diagnóstico y Terapéutica en Pediatría*. Madrid, Ed. Panamericana 2011:1165-71.
7. Pérez Frías J, Pérez Ruiz E, Valdés P, Martínez T. Aire y líquido en patología pleural. *An Esp Pediatr*. 2001;54 (supl 2):23-29.
8. Romero Candeira S, Hernández Blasco L, Martín Serrano C, Pantaleón Márquez C, Bernabé Sánchez E. Toracocentesis diagnóstica y evacuadora. En: *Manual SEPAR de procedimientos: Procedimientos en patología pleural*. Barcelona, Permanyer 2005: 5-14.
9. Serrano, A. Punción y drenaje pleural. En: Casado Flores J., Serrano A. (aut.). *Urgencias y tratamiento del niño grave*. Madrid, Ed. Ergon 2007:294-301.
10. Thomsen TW, De La Pena J, Setnik GS. Thoracentesis. *N Engl J Med*. 2006;355:e16.

PARACENTESIS

INTRODUCCIÓN

La paracentesis es una técnica sencilla empleada para obtener líquido ascítico mediante la introducción de una aguja en la cavidad abdominal.

INDICACIONES

- Diagnósticas

- Ascitis de reciente aparición.

- Ascitis crónica con deterioro clínico.
- Sospecha de peritonitis, pancreatitis, hemorragia abdominal, ascitis quilosa.

- Terapéuticas

- Drenar líquido ascítico en pacientes con aumento de la presión abdominal que produce compromiso hemodinámico o respiratorio.

CONTRAINDICACIONES

No existen contraindicaciones absolutas para su realización, aunque sí relativas:

- Coagulación intravascular diseminada.
- Trombopenia o coagulopatía. No se recomienda de manera sistemática la administración de hemoderivados, puesto que el riesgo de sangrado es bajo (<0.2%). El paciente ha de ser observado tras la realización de la técnica.
- Celulitis en zona de punción.
- Cirugía reciente, por la posibilidad de puncionar asas intestinales adheridas a piel. Se recomienda la punción guiada por ecografía.
- Cicatriz de laparotomía en zona de punción. Se recomienda punción guiada por ecografía.

RECOMENDACIONES PARA LA REALIZACIÓN DE LA TÉCNICA

4) MATERIAL

- Guantes, bata, paños, apósitos y gasas (todo el material debe estar esterilizado).
- Mascarilla.
- Gorro.
- Jabón.
- Oxígeno en gafas nasales o mascarilla (en caso de emplear sedación).
- Antiséptico cutáneo (povidona yodada 10% o clorhexidina).
- Anestésico local: lidocaína 1% o crema de EMLA.
- Llave de tres pasos.
- Jeringa.
- Aguja de 18- 22 G.
- Tres tubos:
 - Tubo 1: citoquímica y tinción de Gram.
 - Tubo 2: cultivo.
 - Tubo 3: para técnicas especiales.

5) PREVIO A LA REALIZACIÓN DEL PROCEDIMIENTO

- Información a los familiares sobre el procedimiento, así como sus complicaciones más frecuentes. Si el niño tiene edad para comprender, se le explicará el desarrollo de la prueba.

- Ofrecer a la familia el consentimiento informado.

6) SEDOANALGESIA

- Crema de EMLA. Se ha de aplicar en la zona de punción de 45 a 60 minutos antes de la realización de la prueba.
- Lidocaína al 1%. Es otro anestésico local que se puede administrar en piel, y menos frecuentemente en tejido subcutáneo y ligamento interespinal con aguja subcutánea.
- Sedación: midazolam (vía intravenosa o intranasal) o ketamina (vía intramuscular o intravenosa).

4) PROCEDIMIENTO

- Monitorización del paciente.
- Colocación del material sobre paño estéril.
- Localización del punto de punción (*figura 1*) :
 - **En neonatos.** Generalmente en el hemiabdomen izquierdo. El sitio de punción suele ser el punto de unión entre los dos tercios internos con el tercio externo de la línea imaginaria trazada entre el ombligo y la espina iliaca anterosuperior.
 - **En niños mayores.** El punto de punción suele ser dos centímetros por debajo del ombligo (en la línea alba). También podemos emplear el punto utilizado en neonatos.
- Limpieza de la zona donde vamos a realizar la punción con solución antiséptica.
- Anestesia local infiltrando el punto elegido con lidocaína al 1%.
- Conectar la aguja elegida a una llave de tres pasos y ésta a una jeringa.
- Introducir la aguja en dirección perpendicular al plano de la superficie abdominal traccionando la piel en dirección caudal (Z-tract) para evitar la pérdida de líquido ascítico una vez se haya retirado la aguja (*figura 2*)
- Avanzar lentamente la aguja a la vez que se va aspirando. En caso de obtener sangre retirar la aguja. Cuando encontremos una pérdida de resistencia, estamos en la cavidad peritoneal, aspirar lentamente para obtener líquido ascítico.
- Aspirar la cantidad de líquido ascítico deseado. En caso de que la jeringa requiera ser vaciada, cerrar llave de tres pasos antes de retirar la jeringa.
- Introducir líquido ascítico en los tubos que se enviarán para análisis y cultivo del mismo.
- Retirar aguja y ocluir punto de punción con apósito estéril.

COMPLICACIONES

- Escape de líquido ascítico. Se puede evitar al traccionar la piel en dirección caudal en el momento de la punción, de tal forma que la entrada de la aguja al volver la piel a su posición quedaría en Z (Z- tract).
- Hematoma de la pared abdominal.
- Sangrado.
- Perforación de víscera hueca (vejiga o intestino).
- Edema escrotal. Se produce tras el escape de líquido a través de los tejidos.
- Peritonitis bacteriana.

IMÁGENES

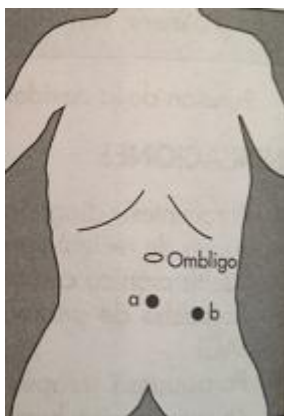


Figura 1. Punto a: sitio de punción en el niño; Punto b: sitio de punción en el neonato (obtenido de Munguía Barahona L, Ruza Tarrío F. En : Ruza Tarrío F. y cols. Manual de cuidados intensivos pediátricos. 2ª Ed. Madrid: Norma-Capitel ediciones, 2010. p. 424).

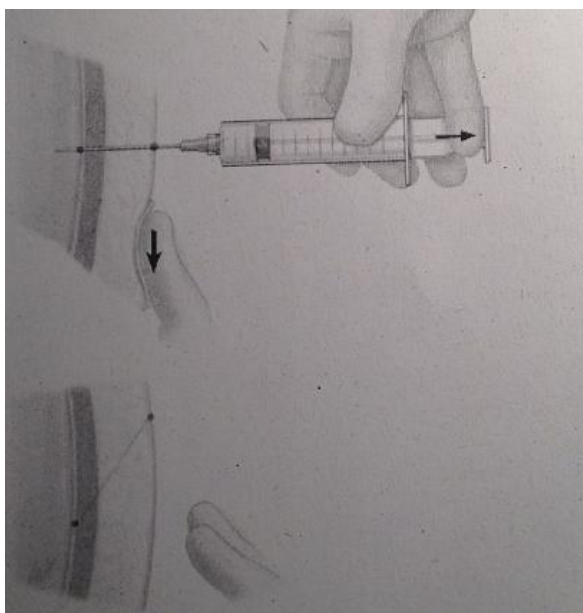


Figura 2 (obtenido de Runyon BA. Diagnostic and therapeutic abdominal paracentesis. Disponible en: www.uptodate.com)

BIBLIOGRAFÍA

1. Munguía Barahona L, Ruza Tarrío F. En: Ruza Tarrío F. y cols. Manual de cuidados intensivos pediátricos. 2ª Ed. Madrid: Norma-Capitel ediciones, 2010. p.423-426.
2. Giefer MJ, Murray KF, Colletti RB. Pathophysiology, diagnosis and management of pediatric ascitis. *J Pediatr Gastroenterol Nutr.* 2011;52:503-513.
3. De Gottardi A, Thèvenot T, Spahr L, et al. Risk of complications after abdominal paracentesis in cirrotic patients: a prospective study. *Clin Gastroenterol Hepatol.* 2009;7:906.